日本人に多い「高濃度乳房」
がん検診 マンモに限界

女性がかかるがんの中で最も多い乳がん。早期発見のカギを握るのが検診だが、国が40歳以上の女性にすすめる乳房X線撮影（マンモグラフィー）だけでは異常を見つけにくい。乳腺の密度が高い「高濃度乳房」が日本人女性に多いためだ。

エコー併用 弱点補う

川崎市の風間沙織さん（52）は10年以上マンモグラフィー検診を毎年受けていた。「異常なし」の結果が続き、安心していた。

妹が乳がんになった3年前、マンモと超音波（エコー）の検査を両方受けた。医師はマンモの画像を見て「これではよく見えないね」。エコー検査で左胸に約1・7センチの腫瘍が見つかり、病理検査でがんと確定、手術で全部摘出した。後で自分の乳房が「不均一高濃度」と知った。

乳房内は母乳を作る乳腺が張り巡らされ、乳腺密度が高い順に、「高濃度」「不均一高濃度」「乳腺散在」「脂肪性」の4段階に分類される＝写真。「高濃度」と「不均一高濃度」は日本人の約5～8割とされる。

マンモでは、やわらかい脂肪は黒く、かたい乳腺は白く写る。腫瘍のしこりも白く写るため、中村清吾・昭和大教授（乳腺外科）は「乳腺が発達しているほど画像が白く見え、乳腺の白いかげに隠れてがんを見つけにくい」と話す。

そこで検診の新たな選択肢として、マンモとエコーの併用が期待されている。エコーでは腫瘍が黒く、乳腺が白く写る。40代の日本女性7万6千人が対象の大規模調査で、両方を併用した場合、マンモだけより乳がん発見率が1・5倍になった。研究リーダーの大内憲明・東北大教授（乳腺・内分泌外科）は「併用でエコーがマンモの弱点を補う可能性が示された。ただ死亡率を減らせるかどうかの検証はこれから」と話す。

がんが見つかっても結果的に治療が不要だったり、精密検査でがんでないとわかったりすることもある。今のところ、国はエコーを推奨しておらず、一部自治体を除き、希望者は基本的に全額自己負担だ。

NPO法人・乳がん画像診断ネットワーク理事長で、相良病院ブレストセンター（鹿児島市）の戸崎光宏・放射線科部長は「マンモをまず受け、自分の乳腺密度を知ることは非常に大事。次にエコーを受けるか判断の元になる」と話す。

日本乳癌検診学会などの作業部会が、高濃度乳房への検診方法に関する提言をまとめている最中だ。

マンモやエコー以外の検査もある。画像精度の高いMRI（核磁気共鳴画像法）は「主に遺伝性乳がんのリスクが高い人に向いている」（戸崎さん）。乳房専用のPET（陽電子放射断層撮影法）も開発され、がんを区別しやすくなった。「トモシンセシス（3D撮影）」ができるマンモは、乳腺の状態をより明瞭に診断できる。ただこれらの機器がある検査機関は限られ、検診目的の費用は全額自己負担になる。

判別困難→通知「異常なし」

「高濃度乳房でがんの有無の判別が難しかった場合も知らせてほしい」

昨年10月、全国の32の乳がん患者団体が厚生労働省に要望書を提出した。

乳がん検診で、国は40歳以上の女性に2年に1度のマンモ検診をすすめている。結果は「異常なし」か「要精密検査」で通知するよう求めており、多くの自治体が高濃度乳房でがんの見分けがつきにくかった場合でも「異常なし」と通知しているという。

独自の取り組みをする自治体も出てきた。埼玉県所沢市は2012年から集団検診で乳腺密度が特に高い人にその結果を知らせ、エコー検査をすすめている。

厚労省はマンモ検診の課題や自治体の取り組みを認識しつつ「乳腺密度の結果を知らせた後の対応策が確立していない。不必要な追加検査も増える」という見方だ。今後、専門家検討会で議論する。（錦光山雅子）

マンモグラフィー画像で見た乳腺の状態

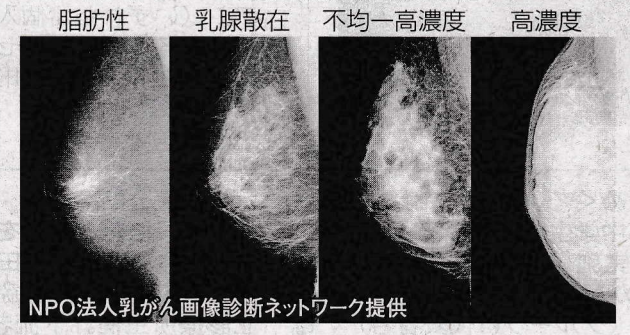

NPO法人乳がん画像診断ネットワーク提供

主な検査機器の特性

中村清吾さん、戸崎光宏さんへの取材を元に作製

マンモグラフィー	■高濃度乳房だと異常を見つけにくい ■早期がんの石灰化を見つけやすい ■微量の放射線被曝 ■乳房が強くはさまれるので痛い
超音波（エコー）	■高濃度乳房でも小さなしこりを見つけやすい ■何度も検査できる ■良性のしこりも見つけてしまう
MRI	■造影剤でしこりを鮮明に映し出せる ■診断できる医師が少ない
PET	■高濃度乳房でも小さながんを特定できる ■検査施設が少ない ■微量の放射線被曝

Dear Girls